

## **Die schmerzende Schulter in der hausärztlichen Praxis – der Allgemeinmediziner als Behandlungsexperte**

**Dr. med. Jan Hennings**

**Orthopraxis Schwarzenbek**

**Chefarzt Park-Klinik Manhagen, Großhansdorf**

### **Einleitung:**

Das Schultergelenk erlaubt ein überragendes Bewegungsausmaß und ist beteiligt bei allen Bewegungen des Armes. Dadurch ist es aber anfällig für Überlastungs- und Strukturschäden. Die konservativen wie operativen Therapiemöglichkeiten sind vielfältig. Der vorliegende Artikel soll für den Allgemeinmediziner eine Übersicht sowie pragmatischen Behandlungs- und Diagnosepfad zum Umgang mit der schmerzenden Schulter bieten.

### **Praktische Anatomie:**

Das Glenohumeralgelenk stellt ein Kugelgelenk mit 3 Freiheitsgraden dar. Funktionell ist dieses zusammen mit dem sog. „subacromialen Nebengelenk“, dem Acromio-Claviculargelenk sowie dem sog. „Schulterblatt-Thorax-Gelenk“ eine Einheit.

Die artikulierenden Gelenkpartner sind das Caput humeri sowie die Cavitas glenoidalis, wobei der Kopfdurchmesser fünfmal größer ist als der der Pfanne. Die Bursa subacromialis und Bursa subcoracoidalis sind am reibungslosen Zusammenspiel der Gleitschichten mitbeteiligt.

### **Labrum und Bänder als passive Stabilisatoren**

Die passive Stabilität des Gelenkes wird durch die Gelenkklippe (Labrum glenoidalis) sowie die glenohumeralen Bänder erzeugt. Die Gelenkklippe umgibt zirkulär die knöcherne Pfanne und vergrößert die Gelenkfläche; zusätzlich erzeugt sie durch Unterdruck einen stabilisierenden Adhäsionseffekt („Suction cup-Effekt“). Die glenohumeralen Ligamente sind Verstärkungszügel der Gelenkkapsel und umspannen Hängematten-artig den Humeruskopf.

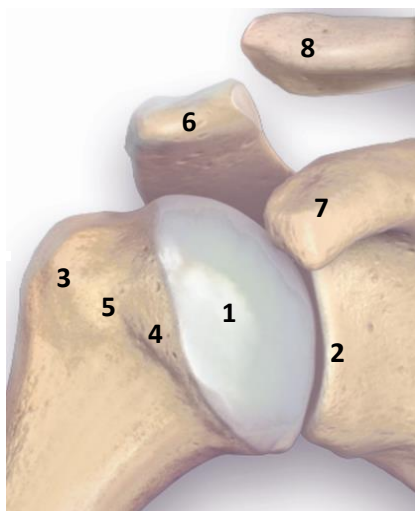
### **Rotatorenmanschette als aktiver Stabilisator**

Die Rotatorenmanschette besteht aus 4 Muskeln, die mit ihren Sehnen am Humeruskopf ansetzen und ihn zentrieren: die Subscapularissehne, die Supraspinatussehne sowie die Infraspinatus- und Teres minor-Sehne. Durch dieses Zusammenspiel wird eine gleichmäßige Belastung des Gelenkes gesichert, wobei sich die Arbeitsrichtung der Muskeln aus ihrem anatomischen Verlauf ableiten lässt (Tabelle 1).

Muskel / Funktion	Ursprung	Ansatz
M. subscapularis Innenrotation	Fossa subscapularis	Tuberculum minus, Crista tuberculi minoris
M. supraspinatus Abduktion	Fossa supraspinata	Tuberculum majus (proximale Facette)
M. infraspinatus Außenrotation	Fossa infraspinata	Tuberculum majus (mittlere Facette)
M. teres minor Außenrotation	Margo lateralis scapulae	Tuberculum majus (distale Facette)

Tabelle 1: Anatomie und Funktion der Rotatorenmanschette

Die Abbildung 1 verdeutlicht den anatomischen Aufbau.



- 1 – Caput humeri
- 2 – Cavitas glenoidalis
- 3 – Tuberculum majus
- 4 – Tuberculum minus
- 5 – Sulcus intertubercularis
- 6 – Acromion
- 7 – Processus coracoideus
- 8 – Pars lateralis der Clavicula

Abbildung 1: knöchernen Anatomie des Schultergelenkes

### Erkrankungsbilder:

Eine Übersicht über häufige Differentialdiagnosen des schmerzenden Schultergelenkes stellt Tabelle 2 dar. Eine genaue Zuordnung der Beschwerden zur Ursache ergibt sich mitunter erst

aus dem klinischen Verlauf. Die Unterscheidung zwischen struktureller und funktioneller sowie degenerativer und traumatischer Ätiologie ist wichtig, um möglichst zielgerichtet erste diagnostische und therapeutische Behandlungsschritte abzuleiten. Gleichzeitig wird der Zeitrahmen der Dringlichkeit für weitere Maßnahmen determiniert, um ein optimales Versorgungsergebnis zu erzielen.

<b>Gewebe</b>	<b>Ursache</b>
Kapsel	Retraktile Kapsulitis (Frozen shoulder), Kapselkontrakturen (z. B. GIRD), Instabilität durch Hyperlaxizität, Synovialitis, Distorsion
Bursa	Fehlbelastung (subacromial, subcoracoidal), Entzündung, Kalk
Sehnen der RM	Kalkeinlagerung, Überlastungsschäden, Dysbalancen, Trainingsfehler (Kraftsport), Rupturen
Labrum	Ruptur mit Instabilität
Bicepssehne	Entzündung, Instabilität, Ruptur
Muskel	Distorsionen, Dysbalancen, Muskelfaserrisse, Verkalkungen
Knorpel	Chondromalazie, Arthrose, Ödem, Gelenkkörper

Tabelle 2: Differentialdiagnostik Schulterschmerz

### **Diagnostik:**

Das detailgetreue Anamnesegespräch zum erstmaligen Auftreten, Charakter und Verlauf der geklagten Symptome steht am Anfang.

### **Fehlhaltungen verursachen funktionelle Beschwerden**

Im Rahmen der Inspektion sollte auf Fehlhaltungen des Schultergürtels sowie der Wirbelsäule geachtet werden. Insbesondere der sterno-symphyseale Haltungstypus („Schultern-nach-vorne-Zieher“) ist für ein funktionelles Impingementsyndrom prädisponiert, da der subacromiale Gleitraum dauerhaft eingeengt wird. Aber auch Hyperkyphosen der Brustwirbelsäule sowie Hyperlordosen der Halswirbelsäule wirken durch dauerhafte Fehlbelastung negativ auf den gesamten Schultergürtel. Eine orientierende Untersuchung des aktiven Bewegungsumfanges kann durch den Nacken – und Schürzengriff erfolgen, wobei zur Verlaufsbeobachtung die Angabe des Endpunktes hilfreich ist (z. B. Schürzengriff bis L5). Das genaue Erfassen des Bewegungsausmaßes des Schultergelenkes erfolgt nach der Neutral-Null-Methode unter Angabe der Bewegungsrichtung (z. B. Abduktion / Adduktion 100-0-45°).

## **Der Einfinger-Zeigetest hilft bei der ersten Zuordnung**

Bei Aufforderung des Patienten, den Schmerz anzuzeigen, finden sich häufig zwei Angaben: ein schmerzendes, symptomatisches Schulterreckgelenk (AC-Gelenk) wird punktuell mit dem Zeigefinger angezeigt; eine Entzündung des subacromialen Gleitraumes oder der Sehnen werden flächig mit der gesamten Hand angedeutet.

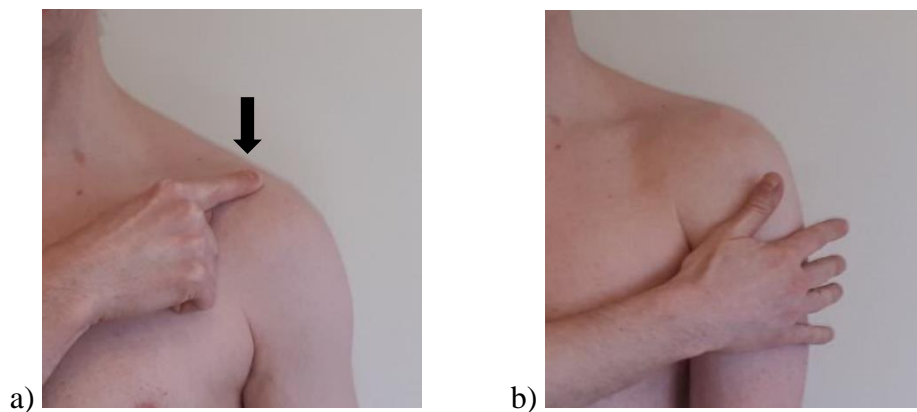


Abbildung 2: „Einfinger-Zeigetest“

- a) Punktueller Anzeiger eines schmerzenden AC-Gelenkes
- b) flächiges Anzeigen einer Entzündung des subacromialen Gleitraumes

## **Eine retraktile Kapsulitis sollte stets ausgeschlossen werden!**

Die retraktile Kapsulitis (Frozen shoulder) beginnt in der Regel plötzlich ohne erkennbare Ursache und ist durch eine sehr schmerzhafte Entzündung und Verdickung der Gelenkkapsel gekennzeichnet. Häufig sind Frauen mittleren Alters betroffen. Hierbei findet sich als typisches klinisches Zeichen eine Einschränkung der passiven Außenrotation bis hin zur einer deutlichen Innenrotationskontraktur. Strukturelle Ursachen sollten jedoch durch bildgebende Diagnostik ausgeschlossen werden.

## **Standardisierung des Untersuchungsablaufs**

Ein standardisierter Untersuchungsablauf der Schulter hilft, keine wesentliche Pathologie zu übersehen. Insgesamt sind an der Schulter weit mehr als 50 verschiedene, jeweils nach ihrem Erstbeschreiber benannte Untersuchungstechniken beschrieben. Entscheidend ist die Zuordnung zu dem schmerzenden Gelenkabschnitt.

Das Provozieren eines Entzündungsschmerzes im subacromialen Gleitraum erfolgt durch Tests, die auf einer durch den Untersucher bedingten Einengung des Gleitraumes durch den Humeruskopf beruhen (Neertest). Das Testen der Rotatorenmanschette ergibt sich aus der entsprechenden Funktionsrichtung des Muskels, die gegen den Widerstand der Hand des Untersuchers getestet wird: der M. subscapularis gegen Innenrotation, der M. supraspinatus gegen Abduktion, der M. infraspinatus und teres minor gegen Außenrotation. Das Vollbild einer Insuffizienz der Außenrotatoren äußert sich in dem sog. „Hornblower-Zeichen“.

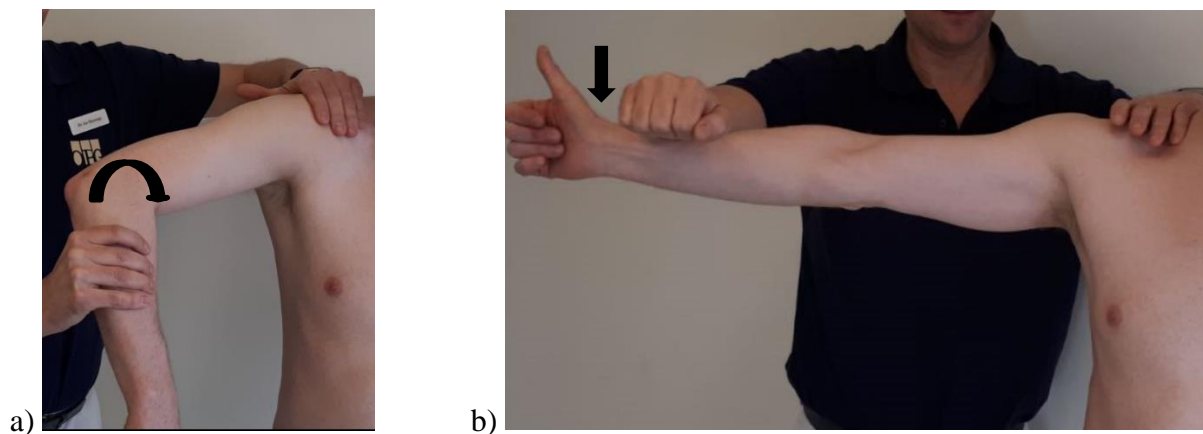


Abbildung 3:

- a) Impingementtest nach Neer durch forcierte Abduktions-Innenrotations-Bewegung
- b) Krafttest der SSP-Sehne nach Jobe durch Halten des Armes in der Horizontalen gegen den kaudalisierenden Druck der Untersucherhand

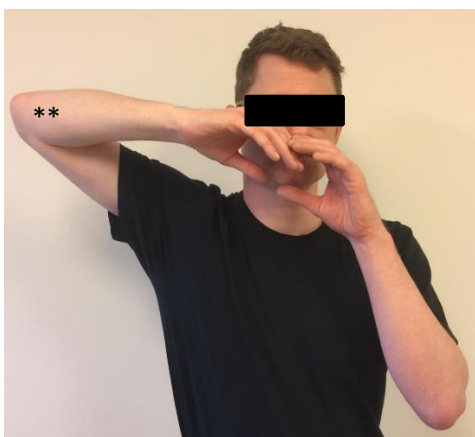

Abbildung 4:

Hornblowertest: Patient soll beidseits die Hand zum Mund führen; bei kompletter Insuffizienz der Außenrotatoren (Infraspinatus- und Teres minor-Sehne) fällt der Arm in die Innenrotation

und kompensatorisch wird die Schulter abduziert. Häufig steht dann der Ellenbogen oberhalb der Handebene; in diesem Beispiel rechts pathologischer Befund \*\*.

Eine Testung auf Instabilität erfolgt durch das Ausüben einer dezentrierenden Kraft durch den Untersucher, wobei dieses in unterschiedliche Richtungen erfolgen muss. Der „anteriore Apprehensionstest“ prüft durch Ventralisierung des Humeruskopfes auf eine anteriore Instabilität; der „Jerktest“ (auch „dorsaler Apprehensionstest“) prüft auf eine dorsale Instabilität.

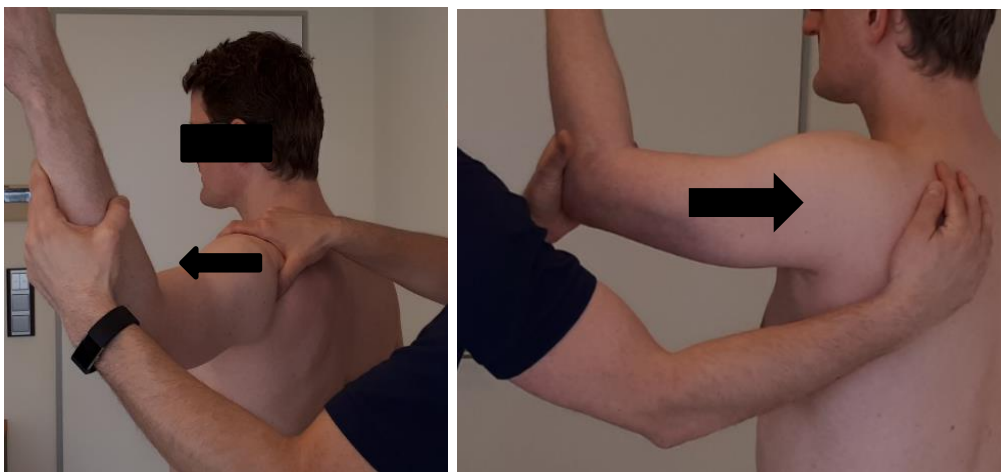

Abbildung 5:

- a) Anteriorer Apprehensionstest (Arm in Abduktions-Außenrotationsposition und ventralisierender Schub auf den Humeruskopf von dorsal durch Untersucherhand)
- b) Jerk-Test (über den Patientenellenbogen Schub des Humeruskopfes nach dorsal, Untersucherhand auf Scapula als Hypomochlion)

### **Gegenseite und muskuläre Entspannung erhöhen Aussagekraft**

Wichtig bei allen Testungen sind der Seitenvergleich und die maximale muskuläre Entspannung des Patienten. Abschließend sollte eine orientierende Untersuchung der Halswirbelsäule erfolgen. Obwohl häufig ein paravertebraler Hartspann sowie Myogelosen des Schultergürtels auch sekundär zu einer Schulterpathologie auftreten, sollte eine Überprüfung der Bewegungsausmaße der Halswirbelsäule für Rotation und Seitneigung sowie eine Überprüfung der peripheren Sensomotorik erfolgen, um gezielt nach radikulären und pseudoradikulären Symptomen zu fahnden.

Die Röntgendiagnostik stellt als Basisdiagnostik die knöchernen Strukturen dar und dient dem Nachweis eines Kalkdepots, dem Fraktur- und Arthroseausschluß sowie in der sog. „y-Aufnahme“ dem Erfassen von knöchern bedingten Einengungen des subacromialen Gleitraumes durch einen Acromionsporn oder kaudalen Osteophyten des AC-Gelenkes. Die Sonographie als erweiterte Basisdiagnostik stellt Entzündungen der Bursa subacromialis, versteckte Kalkdepots sowie Rupturen der Rotatorenmanschette dar.

### **Zeitnahes MRT bei traumatischen Verletzungen**

Als erweitertes Diagnostikum dient die Magnetresonanztomographie und es werden zusätzlich chondrale, labrale und tendinöse Strukturen dargestellt. Insbesondere bei traumatischen Pathologien, die mit starken Schmerzen, deutlichen periartikulären Schwellungen sowie blockierenden Bewegungseinschränkungen einhergehen, ist die zeitnahe MRT-Diagnostik obligat. Bei starken Gewebeschädigungen sind ggf. frühzeitige Rekonstruktionsmaßnahmen angezeigt. Die Computertomographie dient der weiteren Feindiagnostik von ossären Veränderungen.

### **Therapie:**

Die *konservative Therapie* beinhaltet alle Maßnahmen, die der Antiphlogistik und Analgesie dienen. In der akuten Schmerzphase kommen das modifizierte PECH-Schema (Pause, Eis, Compression, Hochlagerung bzw. Schonung) sowie bei schlanken Patienten Salbenumschläge mit Voltaren zur Anwendung. Zur systemischen Medikation werden die klassischen NSAR unter Beachtung von Kontraindikationen verschrieben, wobei langfristige Dauereinnahmen vermieden werden sollten.

### **Kortisoninfiltration bei Entzündung hocheffektiv**

Eine effektive schmerzlindernde Maßnahme bei allen entzündlichen Ursachen stellt die lokale Infiltration eines Kortisonpräparates dar (z. B. Lipotalon). Insbesondere akute Entzündungsschmerzen der Bursa subacromialis sprechen auf eine subacromiale Infiltration gut an. Ebenso kann durch gezielte, am besten sonographisch gestützte Infiltration in das AC-Gelenk ein symptomatisches, schmerzendes Schultergelenk erfolgreich therapiert werden. Allerdings sollten nicht mehr als 3 Kortisoninjektionen über einen Zeitraum von 3 Monaten verabreicht werden.

## **Anleitung zu Eigenübungen sowie Haltungskorrektur**

Vorliegende muskuläre Dysbalancen oder reduzierte Dehnungsfähigkeiten der tendomuskulären Einheiten und der Kapsel werden durch den Physiotherapeuten behandelt, wobei stets die Motivation und Anleitung des Patienten zur Eigenübung erfolgen sollte. Zentrierende Übungen der Rotatorenmanschette (z. B. Trainieren der Innen- und Außenrotation gegen Widerstand am Theraband) sind sehr wirksam. Außerdem sollte insbesondere bei funktionellen Problemen der Patient zur Korrektur seiner Haltung angehalten werden („Rucksackübung“, d. h. der Patient sollte seine Schulterblätter nach unten-hinten ziehen). Das Verwenden eines Kinesiotapes ist insbesondere bei muskulär bedingten Schmerzen sowie Myogelosen hilfreich. Unter Ausnutzen der dermato-muskulärer Reflexbögen können muskulär und tendinös bedingte Schmerzen reduziert werden.

In der *operativen Therapie* des geschädigten Schultergelenkes haben sich folgende Therapieformen etabliert:

## **Engpasssyndrome sowie Kalkdepot**

Bei Schmerzen, die auf einer dauerhaften Einengung des subacromialen Gleitraumes beruhen, kann in arthroskopischer Technik dieses Engpasssyndrom beseitigt werden. Bei einer Dekompression werden knöcherne Engpässe abgetragen, wie z. B. ein hakenförmiges Acromion oder ein AC-Gelenk-Osteophyt bei Arthrose. Große Kalkdepots, die sich typischerweise in der Sehnenoberfläche befinden und diese verdrängen, können unter arthroskopischer Sicht ausgeräumt werden.

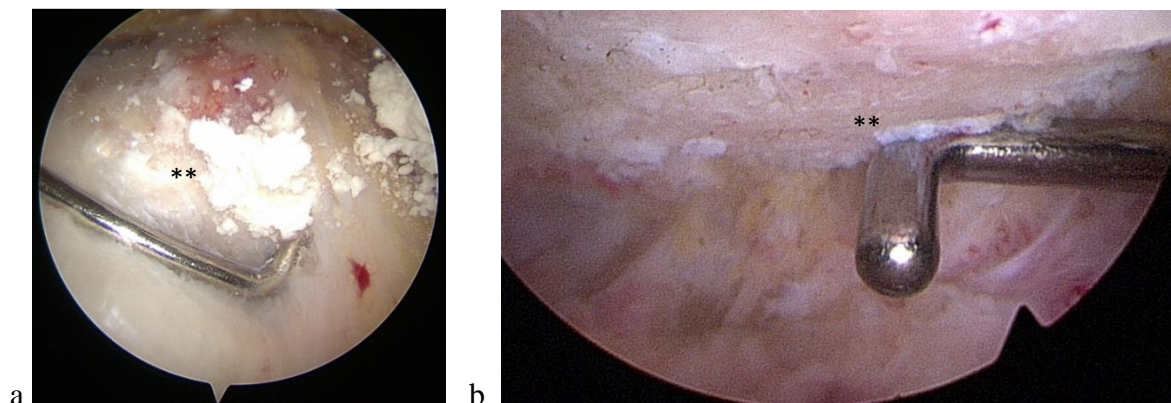




Abbildung 4:

- a) Eröffnetes Kalkdepot in der Oberfläche der Supraspinatussehne (\*\*)
- b) Unterfläche des Acromion nach Abtragen eines Spornes (Tasthaken an Resektionsfläche \*\*)

### Labrumrupturen

Eine Labrumruptur entwickelt sich typischerweise im Rahmen einer traumatisch bedingten Schulterluxation. Aufgrund des somit aufgehobenen Stabilisierungseffektes besteht insbesondere bei jungen Patienten mit Überkopfbelastungen eine über 90-prozentige Wahrscheinlichkeit einer Reluxation binnen eines Jahres. Die arthroskopische Reposition und Refixation des meist fehlvernarbten Labrums restabilisiert das Gelenk.

### Naht der Rotatorenmanschette

Rupturen der Rotatorenmanschette sind meist degenerativer Natur und betreffen prinzipiell jeden Sehnenanteil. Durch den Funktionsverlust entstehen Schmerzen und Kraftverlust sowie konsekutiv eine Arthrose (Cuff Arthropathie). Kleinere Rupturen können initial durch muskuläres Training kompensiert werden; größere Rupturen werden häufig symptomatisch und zeigen einen progredienten Verlauf. Im Rahmen einer Arthroskopie können die Sehnenenden wieder genäht und knöchern reinsertiert werden. Die Nachbehandlung ist jedoch langwierig und beträgt in der Regel 3-6 Monate.

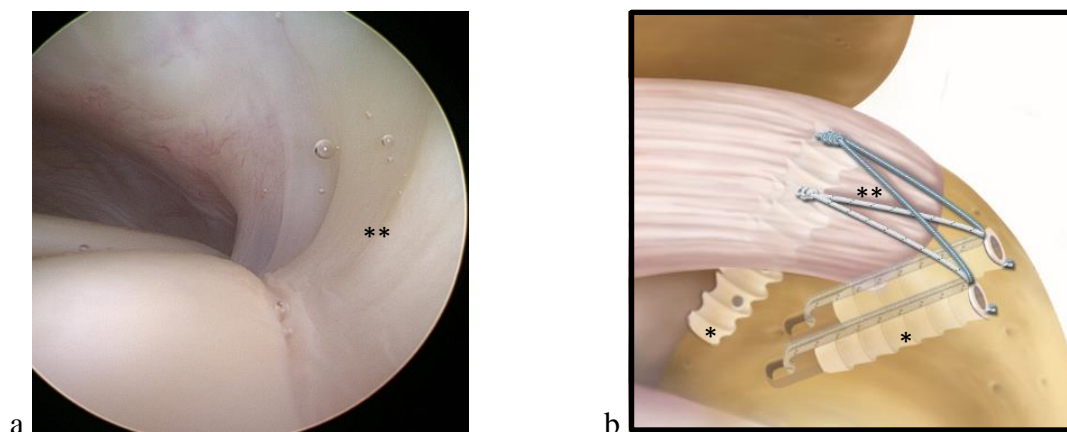


Abbildung 5:

- a) intakte Unterfläche der SSP-Sehne mit glatter Schleimhaut (\*\*)
- b) Schema einer Naht mit Knochenankern (\*) sowie Fadenmaterial (\*\*)

## Fokussierte, minimal-invasive Schulterprothetik

In der modernen Schulterprothetik gilt das Prinzip der Natürlichkeit unter Bewahren des Intakten. Nur das Gewebe, welches durch die Arthrose irreversibel zerstört ist, wird ersetzt – weniger ist also mehr. Ein Ersatz des zerstörten Humeruskopfes erfolgt minimal-invasiv durch eine Humeruskopfprothese, wobei der Knochen dauerhaft in das Implantat einwächst. Bei der anatomischen Schulterprothese wird zusätzlich die Gelenkpfanne ersetzt.

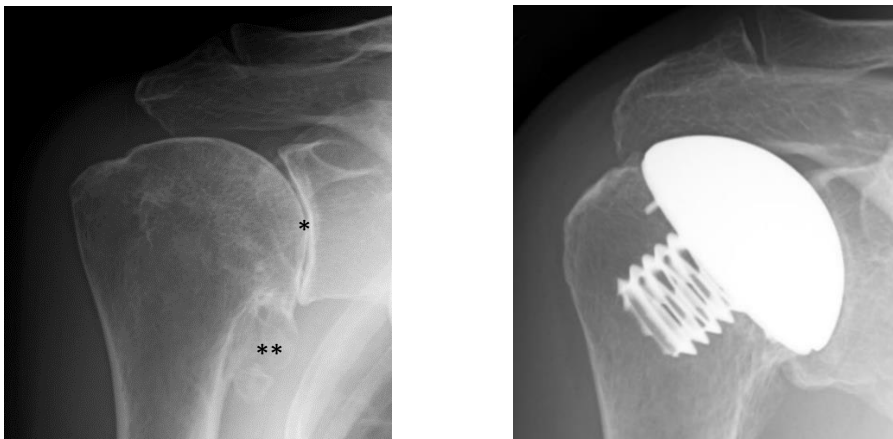

Abbildung 6:

- a) Schwere Omarthrose mit aufgehobenem Gelenkspalt (\*) und Osteophyten (\*\*)
- b) minimal-invasiver Teilersatz durch Humeruskopfprothese

### Resumé:

Die Differentialdiagnostik von Schulterschmerz ist auch für erfahrende Untersucher anspruchsvoll und die Behandlungsmethoden sind vielfältig. Haltungskorrektur, Muskeltraining sowie gezielte Infiltrationen stellen bei degenerativen Veränderungen die Basistherapie dar. Strukturelle Schäden können meist in arthroskopischer Technik adressiert werden.

Ein Interessenkonflikt liegt nicht vor.

Korrespondenzadresse:

Dr. med. Jan Hennings

Orthopraxis Schwarzenbek, Markt 6, 21493 Schwarzenbek

Chefarzt Park-Klinik Manhagen, Sieker Landstraße 19, 22927 Großhansdorf

